

## Eficacia, seguridad y satisfacción con el uso de Hyaluromax Skin Builder L®

### *Efficacy, safety and satisfaction with the use of Hyaluromax Skin Builder L®*

Ana Karina Sanz<sup>1</sup>, Marcelo Robles<sup>2</sup>

---

#### RESUMEN

<sup>1</sup> Médica Cirujana, MS Centro Médico de Estética Avanzada, Región Metropolitana, Buin, Chile. ORCID: <https://orcid.org/0009-0001-7761-2297>

<sup>2</sup> Médico Cirujano Plástico Reconstructivo, Director Médico, Clínica Robles, Ciudad Autónoma de Buenos Aires, Argentina. ORCID: <https://orcid.org/0009-0003-5622-8514>

**Palabras clave:** laxitud malar y submalar; complejos de ácido hialurónico; biorremodelación del rostro; arrugas; opacidad.

**Contacto de los autores:** Ana Karina Sanz: [anis\\_ksanz@hotmail.com](mailto:anis_ksanz@hotmail.com)  
Marcelo Robles: [drmfrobles@gmail.com](mailto:drmfrobles@gmail.com)

---

**Introducción:** los rellenos dérmicos a base de ácido hialurónico (AH) son actualmente los más utilizados en la medicina dermoestética por su capacidad para corregir defectos de los tejidos blandos relacionados con el envejecimiento. Estos defectos incluyen: flacidez de la piel, pérdida de hidratación, formación de arrugas y engrosamiento de la textura de la piel. Hyaluromax Skin Builder L® (Allanmar International Company S.R.L., Argentina) es un gel de AH inyectable libre de BDDE (*butanediol diglycidil eter*), compuesto por complejos de AH de 1800 kDa con AH de 2500 kDa.

**Objetivos:** evaluar la eficacia, seguridad y satisfacción del efecto biorremodelador en la piel del rostro y la corrección de la laxitud en las áreas malar y submalar, y los efectos indeseables de Hyaluromax Skin Builder L® utilizando la técnica de puntos bioestéticos (*bio aesthetic points*, BAP).

**Materiales y métodos:** estudio observacional retrospectivo y multicéntrico que incluyó a 33 pacientes mujeres, de entre 40 y 60 años, con signos visibles de envejecimiento de la piel del rostro, tratadas con aplicaciones de Hyaluromax Skin Builder L® en los 5 puntos de inyección durante dos sesiones (0 y 30 días). Se registró el estado antes del inicio y luego de cada aplicación, siguiendo un cuestionario establecido con anterioridad. Se evaluaron los resultados según la escala de la *Global Aesthetic Improvement Scale* (GAIS), tanto de las pacientes como de los profesionales.

**Resultados:** un mes después del tratamiento, la evidencia fotográfica y la evaluación de los profesionales evidenciaron una reducción significativa en la profundidad de las arrugas y un alisado notable de la textura de la piel. Además, aumentó el brillo, la elasticidad y la humectación, y disminuyó la laxitud de la dermis. Los niveles de satisfacción de las pacientes y de los médicos fueron altos.

**Conclusiones:** en general, el tratamiento con el producto fue bien tolerado por las pacientes y no se registraron efectos secundarios de importancia. Los resultados sugieren que resulta una opción eficaz y segura para la biorremodelación de la piel del rostro, el tratamiento de la laxitud y para mejorar la calidad de la piel.

#### ABSTRACT

**Introduction:** hyaluronic acid (HA)-based dermal fillers are currently the most widely used in dermoaesthetic medicine due to their ability to correct soft tissue defects related to aging. These defects include: skin sagging, loss of hydration, wrinkle formation and thickening of the skin texture. Hyaluromax Skin Builder L® (Allanmar International Company S.R.L., Argentina) is a BDDE (*butanediol diglycidyl ether*) free injectable HA gel, composed of HA complexes of two high molecular weights and lidocaine.

---

**Key words:** malar and submalar laxity; hyaluronic acid complexes; facial bioremodeling; wrinkles; opacity.

---

**Objectives:** to evaluate the efficacy, safety and satisfaction of the bioremodelling effect of facial skin and the correction of laxity in the malar and submalar areas, and the undesirable effects of Hyaluromax Skin Builder L® using the BAP technique.

**Materials and methods:** retrospective, multi-centre observational study including 33 female patients, aged between 40 and 60 years, with visible signs of facial skin ageing, treated with Hyaluromax Skin Builder L® applications at the 5 injection sites for two sessions (0 and 30 days). The status was recorded before the start and after each application, following a previously established questionnaire. The results were evaluated according to the Global Aesthetic Improvement Scale (GAIS) scale, both for patients and professionals.

**Results:** one month after treatment, photographic evidence and the evaluation of professionals showed a significant reduction in wrinkle depth and a noticeable smoothing of skin texture. Brightness, elasticity and moisture were increased, as well as dermal laxity was reduced. Satisfaction levels were high among both patients and physicians.

**Conclusions:** overall, treatment with the product was well tolerated by patients and no significant side effects were reported. The results suggest that it is an effective and safe option for facial skin bioremodelling, treatment of laxity and skin quality.

---

## INTRODUCCIÓN

Con el envejecimiento de la población y la “promoción” del deseo de belleza desde los medios de comunicación, la demanda de una apariencia juvenil y atractiva ha aumentado recientemente. La gravedad del proceso del envejecimiento, las áreas de mayor afectación, las características de la piel y la apariencia esquelética varían en cada paciente. Diversos factores individuales (como las expectativas del paciente, el tiempo de recuperación necesario hasta que pueda retomar sus actividades diarias y su situación económica) influyen en la elección del método de rejuvenecimiento. Por ello, una de las mayores dificultades a las que se enfrentan los cirujanos cuando tratan el rejuvenecimiento facial es la diversidad individual en vista de la gran cantidad de enfoques técnicos disponibles para mejorar el aspecto de los rostros envejecidos<sup>1</sup>.

El envejecimiento de la piel está influenciado por factores *intrínsecos* (genética, metabolismo celular, hormonal, procesos biológicos, inflamatorios, producción de radicales libres) y *extrínsecos* (ambientales como la exposición solar, contaminación ambiental, tabaquismo, dieta y nutrición, estrés, etc.). El envejecimiento intrínseco es un proceso inevitable y lento, mientras que el extrínseco puede acelerarse por los factores anteriormente mencionados<sup>2</sup>.

Los signos del envejecimiento intrínseco pro-

ducen en la piel una serie de cambios morfológicos (finas arrugas, neoplasias benignas, disminución de los queratinocitos basales) que dificultan la cicatrización de las heridas y disminuyen el contenido acuoso de los tejidos, lo que reduce el estado de hidratación de la piel y, por lo tanto, su función de barrera. El fotoenvejecimiento es responsable de la aspereza de la piel, de las arrugas, del color amarillento, de las telangiectasias y de la pigmentación irregular, y de una gran variedad de neoplasias benignas, premalignas y malignas, y de elastosis dérmica (desaparición de fibras elásticas de la dermis y reducción del colágeno, glicosaminoglicanos), siendo la disminución del ácido hialurónico (AH) el responsable de la pérdida de turgencia y de elasticidad de la piel, de la aparición de las arrugas y de la alteración de la microcirculación dérmica<sup>3</sup>.

La bioestimulación cutánea es una técnica muy utilizada en la actualidad y una práctica eficaz en la medicina estética para combatir los efectos del envejecimiento de la piel<sup>4-5</sup>.

El AH es un glicosaminoglicano aniónico no sulfatado ampliamente distribuido en los tejidos epiteliales y conectivos. Es un componente principal de la matriz extracelular que contribuye a la hidrodinámica y la viscoelasticidad tisular, incluso es un actor clave en la reparación tisular y en la protección frente al estrés oxidativo. El AH posee propiedades antiinflamatorias y bios-

timulantes intrínsecas que benefician la remodelación tisular a través de la estimulación de la proliferación de fibroblastos y la producción de colágeno. Además, gracias a su versatilidad y biocompatibilidad, el AH se utiliza cada vez más en la medicina estética como agente dérmico para corregir los defectos de los tejidos blandos<sup>6</sup>.

Los rellenos de AH han evolucionado durante las últimas dos décadas para satisfacer necesidades clínicas específicas, con una fuerte capacidad de proyección y adaptabilidad al dinamismo facial. Como resultado, actualmente representan el tratamiento de elección para el rejuvenecimiento del rostro en todos los rangos de edad porque ofrecen la posibilidad de un tratamiento no invasivo, resultados inmediatos y un tiempo mínimo de recuperación<sup>7</sup>.

Los materiales del AH para el aumento de la piel son bastante efectivos y muy seguros porque el material implantado puede eliminarse posteriormente con hialuronidasa<sup>8</sup>.

*Hyaluromax Skin Builder L®* (Allanmar International Company S.R.L., Argentina) es un relleno inyectable y bioestimulador, que contiene 64 mg/2 ml de AH ultrapuro, en una combinación de AH de 1800 kDa con AH de 2500 kDa y lidocaína, lo que provee una hidratación profunda a los tejidos, y favorece la formación de colágeno y elastina, sin dolor<sup>9</sup>.

Está especialmente indicado para el tratamiento facial y corporal, para redefinir contornos y remodelar la laxitud, incluso para tratar la zona malar-cigomática, submalar, braquial, el abdomen y las áreas afectadas por la laxitud de la piel<sup>10</sup>.

Al mantener la correcta hidratación del tejido cutáneo, el AH corrige los efectos del envejecimiento, el fotoenvejecimiento y el cronoenvejecimiento. El AH, de alto peso molecular, se obtiene por biofermentación, no se modifica químicamente, conserva su tolerabilidad y las propiedades de hidratación por su capacidad de retener gran cantidad de agua. La concentración del AH de alto peso molecular permite contrarrestar la acción de los radicales libres presentes en los fibroblastos y en las células adiposas<sup>11</sup>. Esta combinación de AH no utiliza agentes reticulantes químicos, aunque tiene una duración similar a la de un gel débilmente reticulado. Su baja viscosidad y óptima distribución tisular lo convierten en producto de

elección para la remodelación tisular y mejorar la laxitud del rostro envejecido. Este tipo de AH tiene como objetivo proveer hidratación y revertir el envejecimiento del rostro<sup>11</sup>.

La técnica de puntos bioestéticos (*bio aesthetic points*, BAP), examinada y desarrollada por ISBA, se basa en 5 puntos de inyección, especialmente seleccionados para minimizar los riesgos y maximizar la difusión del producto en las zonas malar y submalar. Los complejos híbridos estabilizados permiten reestablecer los niveles fisiológicos del AH endógeno y mejorar la turgencia cutánea. El AH se inyecta en la capa profunda de la piel y está especialmente indicado para el tratamiento de la flacidez cutánea de dichas zonas<sup>12</sup>.

Para maximizar la difusión de las áreas malar y submalar<sup>12</sup>:

- El BAP se ha elegido específicamente en las zonas anatómicamente respectivas.
- El fenómeno de dilución del propio producto en sí.
- Cinco inyecciones por lado.
- Reducción del dolor (inyección lenta).
- Menor posibilidad de moretones o hematomas.
- Reducción del número de sesiones de tratamiento.
- Mayor cumplimiento del paciente.

El estado inicial de las pacientes, que se registró en sus respectivas historias clínicas, se realizó siguiendo una escala de evaluación global del envejecimiento subjetivo de la piel desde la perspectiva de los dermatólogos (Tablas 2 y 6)<sup>13-14</sup>.

## MATERIALES Y MÉTODOS

Se realizó un estudio clínico multicéntrico, de 12 meses de duración, que incluyó a 12 pacientes que asistieron a la Clínica Robles (Buenos Aires, Argentina) y a 21 pacientes que concurren al MS Centro Médico de Estética Avanzada (Chile), entre julio de 2023 y julio de 2024.

### Población estudiada

Se incluyeron 33 pacientes mujeres, de entre 40 y 60 años, con signos de envejecimiento facial evidente, con uno o más de los siguientes síntomas: piel deshidratada, arrugas, coloración opaca, pérdida de luminosidad, porosidad evidente, teleangiectasias, lesiones pigmentarias y lipodistrofia.

Se empleó AH 64 mg/2 ml (*Hyaluromax Skin*

Builder L®), jeringa prellenada de 2 ml, estéril por calor húmedo, aguja 30G UTW (Terumo®), soluciones antisépticas, gasas estériles, guantes de nitrilo, geles fríos y barbijos.

- Criterios de inclusión: mujeres en edad fértil con prueba de embarazo negativa y anticoncepción oral u otra forma de control de la natalidad médicamente aceptable desde un mes antes y hasta la finalización del estudio; pacientes sin antecedentes de hipersensibilidad a alguno de los componentes del producto, que gozaran de buena salud general y sin antecedentes médicos que pudieran interferir con el tratamiento y con disponibilidad para asistir a todas las visitas de seguimiento programadas. Todas debían estar de acuerdo en no someterse a otros tratamientos faciales durante el estudio.

- Criterios de exclusión: antecedentes de reacciones alérgicas a los componentes del producto u otros materiales de relleno, trastornos de la coagulación o uso de anticoagulantes; embarazo, lactancia o menores de 18 años; pacientes con infecciones agudas o crónicas, con enfermedad cutánea activa, inflamación u otras afecciones relacionadas o con estado general comprometido, con antecedentes de enfermedad autoinmune, susceptibles a desarrollar cicatrices hipertróficas o queloides, con implantes de silicona líquida o con rellenos permanentes en la misma zona.

Previo al tratamiento, las pacientes fueron informadas de los beneficios y los posibles efectos indeseables. Todas firmaron un consen-

tamiento informado. El trabajo fue aprobado por el Comité de Ética de la Clínica Robles.

### Procedimiento

Previo al inicio del tratamiento, en la historia clínica de cada paciente, los profesionales tratantes completaron una ficha de evaluación de su estado donde se constató: edad, ocupación, sexo, reacción a la exposición al sol, uso de protector solar, tipo de piel, tabaquismo (y consumo diario), consumo de bebidas alcohólicas, uso de maquillaje, tratamientos estéticos previos, arrugas, presencia de teleangiectasias, lesiones vasculares, lipodistrofia y textura de la piel (grado de elastosis, opacidad, luminosidad, porosidad).

Se documentó fotográficamente en alta definición el estado de cada paciente.

### Evaluación de las pacientes

El plan de tratamiento consistió en inyectar en todos o alguno de los 5 puntos de la técnica BAP (según necesidad), y evaluar el estado inicial de las pacientes luego de la primera aplicación (T0) y a los 30 días (T30).

Se inició el tratamiento colocando bolos de 0,2 ml en los puntos indicados según la técnica BAP (Figuras 1 y 2) en una primera sesión (T0) y se repitió a T30. Se evaluó el estado a T120.

Después de cada tratamiento, se pidió a las pacientes y a los profesionales que evaluaran el resultado estético a través de la escala de la *Global Aesthetic Improvement Scale* (GAIS escala de mejoría estética global) (Tabla 3).

Figura 1: Cinco puntos de la técnica BAP<sup>6</sup>.

**1 Profusión cigomática**

Al menos a 2 cm de la esquina externa del ojo

**2 Base nasal**

- Dibujar una línea que conecte la fosa nasal y el trago
- Dibujar una línea perpendicular comenzando desde la pupila
- Localizar el punto de inyección en la intersección de las dos líneas

**3 Trago**

1 cm anterior a la parte inferior del trago

**4 Mentón**

- Dibujar una línea vertical en el centro del mentón
- Dibujar una línea perpendicular a un tercio de la parte superior de la línea vertical
- Desde el punto de intersección, avanzar 1,5 cm hacia las comisuras orales

**5 Ángulo mandibular**

1 cm por encima del ángulo mandibular

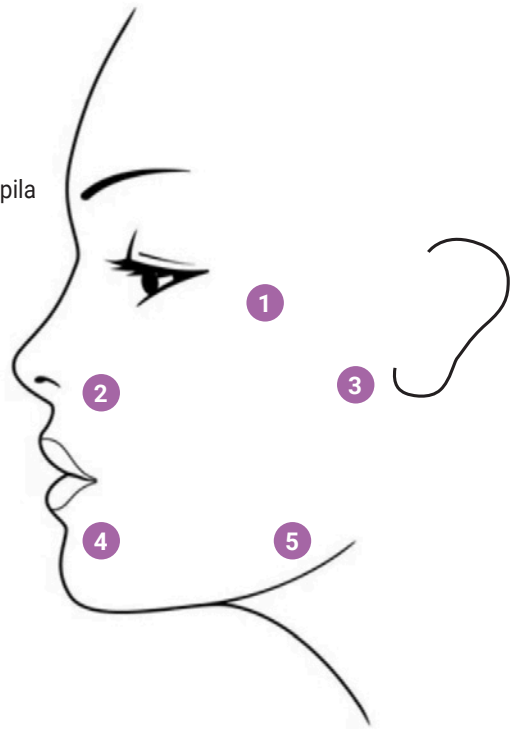
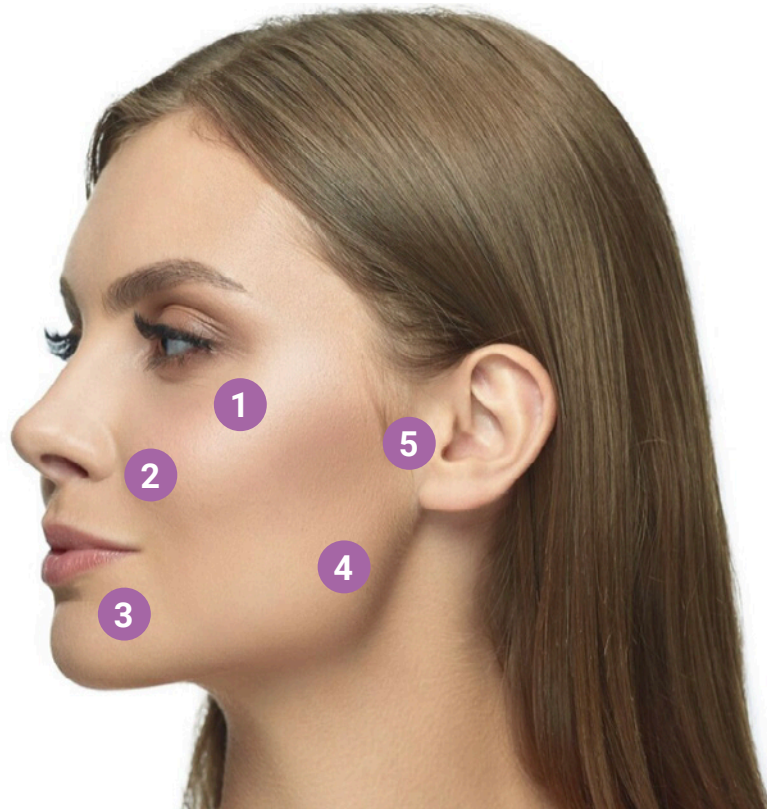


Figura 2: Cinco puntos de la técnica BAP<sup>12</sup>.



**Tabla 1: Edad de las pacientes.**

Cantidad	Edad	Cantidad	Edad	Cantidad	Edad
2	40	2	47	1	55
1	41	1	48	2	56
3	42	2	50	1	57
2	43	1	51	1	58
3	44	2	52	1	59
3	45	1	53	1	60
2	46	1	54	<b>Promedio</b>	<b>48,3</b>

**Tabla 2: Estado inicial de las pacientes.**

Criterio	Características	Cantidad
Tipo de piel	Blanca	10
	Mestiza	11
	Caucásica	12
Reacción al sol	Enrojece intensamente, descama intensamente, pero no se pigmenta	10
	Pigmenta levemente, enrojece moderadamente y descama mínimamente	12
	Pigmenta moderadamente, enrojece levemente y descama escasamente	11
Uso de protector solar	Una vez al día	14
	No	19
Exposición solar habitual	1 hora	1
	2 horas	0
	3 horas	5
	4 horas	10
	Más de 4 horas	17
Tabaquismo	Sí	6
	No	27
Consumo de bebidas alcohólicas	A diario	5
	Semanal	25
	Ocasional	3
Uso de maquillaje	A diario	28
	Semanal	5
	Ocasional	0
Presencia de acné	No	0
Cicatrices de acné	Sí	10
	No	23
Tratamientos estéticos previos	Sí	14
	No	19
Arrugas	Arrugas en movimiento, más arrugas finas en párpados inferiores y SNL levemente pronunciados	5
	Arrugas en reposo, finas en párpados y SNL moderadamente pronunciados	
	Arrugas marcadas en reposo, en párpados y SNL intensamente pronunciados, surcos marioneta leves	
	Arrugas marcadas en reposo, en párpados, SNL y surcos marioneta intensamente pronunciados	
Teleangiectasias	<20%	32
	Entre el 21 y 40%	1
	Entre el 41 y 60%	0
	Entre el 61 y 80%	0
	>80%	0
Lesiones pigmentarias	<20%	31
	Entre el 21 y 40%	2
	Entre el 41 y 60%	0
	Entre el 61 y 80%	0
	>80%	0
Lipodistrofia	Sí	1
	No	32

**Tabla 2: Estado inicial de las pacientes.**

Criterio		Características	Cantidad
Textura de la piel	Elastosis	Leve	18
		Moderada	13
		severa	2
	Opacidad	Leve	11
		Moderada	16
		Severa	6
	Pérdida de la luminosidad	Leve	7
		Moderada	17
		Severa	9
	Porosidad	Sí	14
		No	19
	Lesiones cutáneas	Sí	8
No		25	
Laxitud malar y submalar	Leve	9	
	Moderada	16	
	Severa	8	

SNL: surcos nasolabiales.

**Tabla 3: Escala de GAIS<sup>15</sup>.**

Puntaje	Grado	Descripción
1	Mejoría excepcional	Excelente resultado correctivo
2	Paciente muy mejorada	Notable mejoría del aspecto, pero no completamente óptimo
3	Paciente mejorada	Mejoría del aspecto, mejor comparado con el estado inicial, pero se aconseja un retoque
4	Paciente sin alteraciones	El aspecto se mantiene sustancialmente igual comparado con el estado original
5	Paciente empeorada	El aspecto ha empeorado comparado con el estado original

## RESULTADOS

### Efectos secundarios

En cada aplicación se realizó el seguimiento (Tabla 4) ante la aparición de algún efecto adverso (esperado o no). Además, todos los eventos adversos se evaluaron en función de su tiempo de aparición desde la inyección:

- Comienzo temprano: A) inicio inmediato: ≤24 horas; B) inicio tardío: ≤72 horas.
- Comienzo tardío: >72 horas.

A través de comparaciones fotográficas, las pacientes y los profesionales evaluaron las mejoras (registradas en la Tabla 5) luego de cada una de las aplicaciones y 2 meses después de terminados los procedimientos (T120). En la Tabla 6 se comparó el estado inicial de las pacientes registrado en su historia clínica con el estado en el último control a T120.

**Tabla 4: Efectos adversos encontrados y duración hasta la remisión.**

Efecto	Cantidad de pacientes	Comienzo	Duración (días)
Eritema	0	----	----
Inflamación/hinchazón	2 (6%)	1.B	2
Enrojecimiento	2 (6%)	1.A	2
Dolor/sensibilidad	0	----	----
Pápulas/nódulos	0	----	----
Hematomas	2 (6%)	1.A	7
Induración	0	----	----
Decoloración	0	----	----
Granuloma	0	----	----
Infección	0	----	----
Isquemia/necrosis	0	----	----
Síntomas neurológicos	0	----	----
Prurito/erupción cutánea	0	----	----
Teleangiectasia no preexistente	0	----	----

**Tabla 5: Mejoras percibidas por los profesionales y las pacientes.**

Puntaje	T0		T30		T120	
	Profesional	Paciente	Profesional	Paciente	Profesional	Paciente
1	33	30	33	31	30 (91%)	29 (88%)
2	0	3	0	2	3 (7%)	2 (6%)
3	0	0	0	0	0	2 (6%)
4	0	0	0	0	0	0
5	0	0	0	0	0	0

**Tabla 6: Comparación del estado inicial con el estado a los 120 días.**

Ítem		Nivel	T0	T120
Textura de la piel	Elastosis	Imperceptible	0	15
		Leve	18	14
		Moderada	13	4
		Severa	2	0
	Opacidad	Imperceptible		23
		Leve	11	10
		Moderada	16	
		Severa	6	
	Pérdida de la luminosidad	Imperceptible		23
		Leve	7	10
		Moderada	17	
		Severa	9	
Porosidad	Sí	14	3	
	No	19	30	
Lesiones cutáneas	Sí	8	7	
	No	25	26	
Laxitud malar y submalar	Imperceptible		19	
	Leve	9	12	
	Moderada	16	2	
	Severa	8		



## Efectos adversos

Se realizó un seguimiento posaplicación de *Hyaluromax Skin Builder L®* a cada paciente para evaluar los efectos adversos hasta su desaparición. Los síntomas encontrados fueron de aparición temprana, leves y de remisión espontánea, con baja incidencia.

Cassuto et al. analizaron todos los informes espontáneos de eventos adversos poscomercialización asociados con el uso del dispositivo médico Profilo estudiado y que fueron enviados a la base de datos de seguridad global de IBSA; ninguno se consideró grave. Las reacciones en el lugar de la inyección de inicio temprano (hinchazón, edema, enrojecimiento, equimosis y eritema) se observaron con mayor frecuencia. Le siguieron las reacciones locales de inicio tardío (p. ej., hinchazón, nódulos). La génesis de estas reacciones fue considerada, tanto por el médico notificador como por IBSA, como reacciones locales de hipersensibilidad y/o debidas a técnicas de inyección inadecuadas. En ningún caso el producto fue considerado responsable por daño directo. Todos los eventos se resolvieron sin complicaciones de acuerdo con las pautas de tratamiento<sup>16</sup>. El abordaje de los efectos adversos lo desarrolla DeLorenzi<sup>17-18</sup>.

Los efectos adversos, como hematoma e hinchazón encontrados con el uso del producto, coinciden con la investigación de Beatini et al., quienes evaluaron a 15 personas que se sometieron a dos tratamientos con 4 semanas de diferencia: se informaron dos casos de hematomas y uno de hinchazón en el lugar de la inyección que se resolvieron a los 2 días<sup>19</sup>.

Ninguna de las pacientes tratadas con *Hyaluromax Skin Builder L®* manifestó dolor, lo que se atribuye a la lidocaína presente en la composición del producto.

## Mejoras

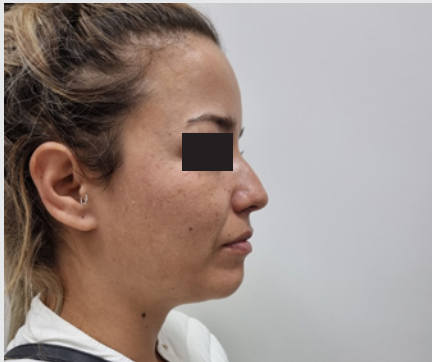Luego del primer tratamiento, el 91% (30/33) de las pacientes percibió una mejora excepcional. En el segundo tratamiento, la percepción de mejora excepcional aumentó al 94% (31/33), en el tercer tratamiento disminuyó al 88% (29/33), mientras que solo el 12% (4/33) se percibió como muy mejorado. No hubo casos de pacientes disconformes.

En el control a los 120 días (60 días después de la última aplicación), los profesionales encontraron al 91% (30/33) de las pacientes con mejoras excepcionales y al 7% (3/33) muy mejorada, en tanto que el 88% (29/33) se percibió con mejoras excepcionales, el 6% (2/33) muy mejorado y otro 6% (2/33) solo mejorado. Todas las pacientes y los profesionales estuvieron conformes con los resultados (Tabla 5, Imágenes 1, 2 y 3), los cuales superaron a los encontrados por Beatini et al., donde hubo pacientes insatisfechos<sup>19</sup>.

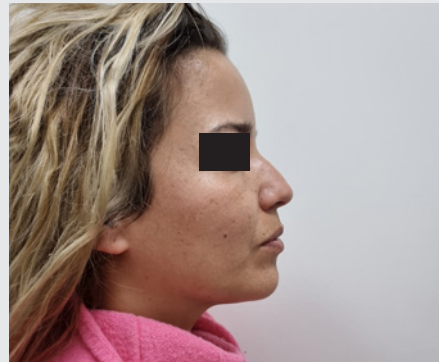Según el estudio de Laurino et al., la evaluación subjetiva de la eficacia del producto Profilo, por parte del médico en las visitas de seguimiento, demostró que los beneficios fueron óptimos en el 51,5% de los casos (17/33), buenos en el 45,5% (15/33) y satisfactorios en el 3,0% (1/33). En ningún caso (0/33) la efectividad se informó como mala o ineficiente. Los resultados de la satisfacción de las pacientes mostraron que en el 87,9% de los casos (29/33), las mujeres estaban muy satisfechas y que en el 12,1% estaban satisfechas (4/33). No se reportó una satisfacción negativa (0/33)<sup>20</sup>.

Como indican estas dos últimas evaluaciones clínicas<sup>19,20</sup>, los resultados de *Hyaluromax Skin Builder L®* conformaron en mejor medida, tanto a las pacientes como a los profesionales médicos.

Imagen 1: Paciente de 42 años. Inicio de tratamiento y control a T120.



Antes

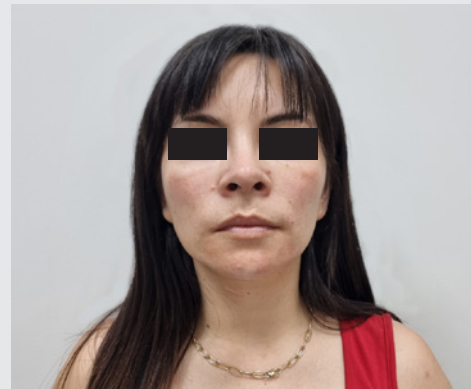

Después

Imagen 2: Paciente de 45 años. Inicio de tratamiento y control a T120.

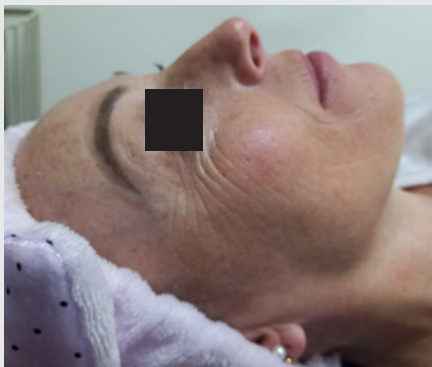

Antes

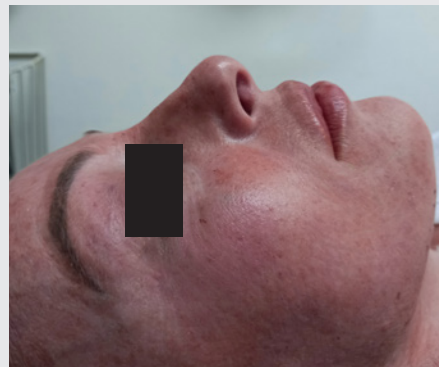

Después

Imagen 3: Paciente de 58 años. Inicio de tratamiento y control a T120.



Antes



Después

## DISCUSIÓN

En el presente estudio se demostró la eficacia, seguridad y tolerancia para revertir los signos del envejecimiento de la piel con *Hyaluromax Skin Builder L®*, complejo híbrido de AH de 1800 kDa con AH de 2500 kDa y lidocaína, inyectado en los 5 puntos de la técnica BAP<sup>9</sup>. Los resultados obtenidos son prometedores y sugieren que este enfoque puede ser una opción viable para combatir el envejecimiento facial.

Durante el período de estudio, se reportaron pocos eventos adversos significativos los cuales desaparecieron a los 2 días. Este bajo índice de efectos secundarios menores refuerza la seguridad del procedimiento<sup>16,17,18,19</sup>.

La satisfacción de las pacientes fue notablemente alta, y no hubo caso que se considerara ineficiente o malo<sup>19-20</sup>.

La mejora en la hidratación de la piel, la reducción de la laxitud y el aumento de la elasticidad y la resistencia son beneficios clave observados con el uso de AH<sup>11</sup>. La piel envejecida presenta características como pérdida de hidratación, arrugas, opacidad, elastosis, pérdida de luminosidad, laxitud, telangiectasias, porosidad y lesiones cutáneas<sup>2,3</sup>. La mejora de la hidratación de la piel con la inyección de AH puede contrarrestar estos efectos, y brindar una apariencia más juvenil y saludable.

## CONCLUSIONES

Los rellenos dérmicos a base de AH son procedimientos no invasivos de elección para la corrección de tejidos blandos. Este estudio confirma la eficacia, seguridad y satisfacción de las pacientes con el uso de complejos híbridos de AH de alto y bajo peso molecular. La ausencia de efectos adversos mayores se considera una gran ventaja.

La alta capacidad de difusión del producto inyectando los 5 puntos de la técnica BAP mejora la turgencia cutánea y el tratamiento de la laxitud en las zonas malar y submalar, aspectos que contribuyen a los resultados positivos observados.

Para asegurar la duración de los mismos, y mantener la apariencia rejuvenecida del rostro, se recomienda realizar una nueva aplicación de AH a los 6 meses. Este intervalo permite no solo mantener los efectos estéticos deseados, sino también optimizar la durabilidad y eficacia del tratamiento a largo plazo.

En resumen, el uso de complejos híbridos de AH para el rejuvenecimiento facial es una técnica segura y efectiva, con altos niveles de satisfacción entre las pacientes y resultados clínicos favorables. Estos hallazgos respaldan su aplicación en la práctica clínica para combatir los signos del envejecimiento facial.

## BIBLIOGRAFÍA

1. Kim BJ, Choi JH, Lee Y. Development of facial rejuvenation procedures. Thirty years of clinical experience with face lifts. *Arch Plast Surg* 2015 Sep;42(5):521-31. doi: 10.5999/aps.2015.42.5.521.
2. Alves R, Castro-Esteves T, Trelles MA. Intrinsic and extrinsic factors related to cutaneous aging. *Cir Plast Iberol* 2013;39(1):89-102.
3. Ruiz-Martínez MA, Morales-Hernández MA. Approach to the treatment of skin aging. *Ars Pharm* 2025;56(4).
4. Kerscher M, Bayrhammer J, Reuther T. Rejuvenating influence of a stabilized hyaluronic acid-based gel of nonanimal origin on facial skin aging. *Dermatol Surg* 2008 May;34(5):720-6. doi: 10.1111/j.1524-4725.2008.34176.x.
5. Wang F, Garza LA, Kang S, Varani J, Orringer JS, Fisher GJ, Voorhees JJ. In vivo stimulation of *de novo* collagen production caused by cross-linked hyaluronic acid dermal filler injections in photodamaged human skin. *Arch Dermatol* 2007 Feb;143(2):155-63. doi: 10.1001/archderm.143.2.155.
6. Goltsova E, Shemonaeva O. Hybrid cooperative complexes of H-HA and L-HA (Profhilo®) and the BAP technique for facial skin bioremodeling: a clinical experience at the NEO-Clinic (Tyumen, Russia). *Esperienze Dermatologiche* 2019;21:47-53.
7. Trévidic P, Kaufman-Janette J, Weinkle S, Wu R, Dhillon B, Antunes S, Macé E, Maffert P. Injection guidelines for treating midface volume deficiency with hyaluronic acid fillers. *The ATP Approach (Anatomy, Techniques, Products)*. *Aesthet Surg J* 2022 Aug 1;42(8):920-934. doi: 10.1093/asj/sjac007.
8. Maytin EV. Hyaluronan: more than just a wrinkle filler. *Glycobiology* 2016;26(6):553-559. doi: 10.1093/glycob/cww033.
9. [www.futerman.com.ar/hyaluromax](http://www.futerman.com.ar/hyaluromax).
10. Administración Nacional de Medicamentos, Alimentos y Tecnología Médica. Instrucciones de uso de Hyaluromax Skin Builder L autorizadas por ANMAT. Disponible en: <https://helena.anmat.gob.ar/Boletin/>.
11. Cassuto D, Bellia G, Schiraldi C. An overview of soft tissue fillers for cosmetic dermatology: from filling to regenerative medicine. *Clin Cosmet Investig Dermatol* 2021 22;14:1857-1866. doi: 10.2147/CCID.S276676.
12. Enhance Me. Training Academy. Técnica BAP 8. Disponible en: [https://www.enhance-me-training.com/lessons/the-bap-technique/#:~:text=The%20BAP%20technique%20\(bio%20aesthetic%20points\)&text=It%20is%20injected%20in%20the,and%20improvement%20of%20skin%20turgor](https://www.enhance-me-training.com/lessons/the-bap-technique/#:~:text=The%20BAP%20technique%20(bio%20aesthetic%20points)&text=It%20is%20injected%20in%20the,and%20improvement%20of%20skin%20turgor).
13. Vera RV, Morales SMA, Santa CFJ, et al. Escalas clínicas para evaluar el envejecimiento cutáneo: una revisión de la literatura. *Rev Cent Dermatol Pascua* 2021;30(2):68-75. doi:10.35366/101176.

14. Buranasirin P, Pongpirul K, Meephansan J. Development of a global subjective skin aging assessment score from the perspective of dermatologists. *BMC Res Notes* 2019 28;12(1):364. doi: 10.1186/s13104-019-4404-z.
15. Savoia A, Accardo C, Vannini F, Di Pasquale B, Baldi A. Outcomes in thread lift for facial rejuvenation: a study performed with happy lift™ revitalizing. *Dermatol Ther (Heidelb)* 2014 Jun;4(1):103-14. doi: 10.1007/s13555-014-0041-6.
16. Cassuto D, Delledonne M, Zaccaria G, Illiano I, Giori AM, Bellia G. Safety assessment of high- and low-molecular-weight hyaluronans (Profhilo®) as derived from worldwide postmarketing data. *Biomed Res Int* 2020 Jun 20;2020:8159047. doi: 10.1155/2020/8159047.
17. DeLorenzi C. Complications of injectable fillers, part 2: vascular complications. *Aesthet Surg J*. 2014 May 1;34(4):584-600. doi: 10.1177/1090820X14525035.
18. DeLorenzi C. Complications of injectable fillers, part I. *Aesthet Surg J* 2013 May;33(4):561-75. doi: 10.1177/1090820X13484492.
19. Beatini A, Schiraldi C, Sparavigna A. Hyaluronic acid hybrid cooperative complexes and the BAP (bio aesthetic points) technique: the new edge in biorejuvenation. *Aesthetic Medicine* 2016;2(2):45-51.
20. Laurino C, Palmieri B, Coacci A. Efficacy, Safety, and tolerance of a new injection technique for high- and low-molecular-weight hyaluronic acid hybrid complexes. *Eplasty* 2015 Oct 8;15:e46.