

## Evaluación de la eficacia y seguridad del ácido hialurónico reticulado 30 mg/ml para relleno de surcos nasolabiales

### Evaluation of the efficacy and safety of cross-linked hyaluronic acid 30 mg/ml for filling nasolabial folds

Marcelo Robles<sup>1</sup>, Claudio Dachevsky<sup>2</sup>

DOI: <https://doi.org/10.47196/0590>

#### RESUMEN

<sup>1</sup> Médico Cirujano Plástico Reconstructivo, Director Médico, Clínica Robles, Ciudad Autónoma de Buenos Aires, Argentina. ORCID: <https://orcid.org/0009-0003-5622-8514>

<sup>2</sup> Médico Cirujano Plástico, Director General, Clínica Lipo Cirugía Plástica, San Pablo, Brasil

**Palabras clave:** ácido hialurónico; rellenos dérmicos; seguridad; eficacia; duración; surcos nasolabiales.

**Contacto del autor:** Marcelo Robles  
E-mail: [drmfrobles@gmail.com](mailto:drmfrobles@gmail.com)

**Introducción:** los surcos nasolabiales (SNL) son una región del rostro con gran movilidad que, durante el envejecimiento, están sometidos a cambios multifactoriales. Cientific Hyaluronic Facial Implant 30® es un relleno de ácido hialurónico reticulado (AHR) de 30 mg/ml desarrollado con el objetivo de optimizar los resultados de esta área facial tan dinámica.

**Objetivos:** evaluar la seguridad y eficacia de Cientific Hyaluronic Facial Implant 30® (CH30), compuesto por AHR 30 mg/ml, para la corrección de SNL de moderados a severos.

**Materiales y métodos:** estudio clínico multicéntrico, prospectivo, de 12 meses de duración, que incluyó 64 pacientes hombres y mujeres de entre 30 y 75 años con SNL de moderados a graves tratados en ambos SNL con CH30 para equilibrar la asimetría hasta lograr una corrección óptima. Las valoraciones de la eficacia por parte de evaluadores incluyeron el análisis de la gravedad de los SNL utilizando la *Wrinkle Severity Rating Scale* (WSRS) y la mejora con la *Global Aesthetic Improvement Scale* (GAIS). La seguridad se registró durante todo el estudio en función de los controles en cada cita y la comunicación de los eventos adversos por parte de los pacientes.

**Resultados:** durante los 12 meses de seguimiento no se observaron eventos adversos. En el 100% de los casos, la corrección del defecto, la duración y la satisfacción fueron calificadas por los pacientes y los médicos con puntuaciones de “mejoradas” a “muy mejoradas”, observándose una disminución del efecto muy lento a los 12 meses.

**Conclusiones:** el uso del AHR para el tratamiento de los SNL es una de las opciones más efectivas y seguras en la medicina estética actual. Su capacidad para restaurar el volumen, suavizar las arrugas y mejorar la calidad de la piel lo convierten en una herramienta clave para el rejuvenecimiento facial. La durabilidad de sus resultados, combinada con su baja tasa de complicaciones, hace que el AHR sea ampliamente recomendado para los pacientes que buscan una mejora estética natural y de larga duración, convirtiéndose en una de las intervenciones más populares en la medicina estética moderna.

#### ABSTRACT

**Introduction:** the nasolabial folds (NLF) are a highly mobile facial region that undergoes multifactorial changes during aging. Cientific Hyaluronic Facial Implant 30® is a 30 mg/ml cross-linked hyaluronic acid (HRA) filler developed to optimize the results of this highly dynamic facial area.

**Objectives:** to evaluate the safety and efficacy of Cientific Hyaluronic Facial Implant 30® (CH30), composed of 30 mg/ml HRA, for the correction of moderate to severe NLF.

**Key words:** hyaluronic acid; dermal fillers; safety; efficacy; duration; nasolabial folds.

**Materials and methods:** a 12-month, prospective, multicenter clinical study that included 64 male and female patients between 30 and 75 years of age with moderate to severe NLF treated in both NLFs with CH30 to balance the asymmetry until optimal correction was achieved. Efficacy assessments by evaluators included analysis of NLF severity using the Wrinkle Severity Rating Scale (WSRS) and improvement using the Global Aesthetic Improvement Scale (GAIS). Safety was recorded throughout the study based on checks at each appointment and patient reporting of adverse events.

**Results:** no adverse events were observed during the 12-month follow-up. In 100% of cases, defect correction, duration, and satisfaction were rated by patients and physicians as “improved” to “very improved,” with a very slow decrease in effect observed at 12 months.

**Conclusions:** the use of AHR for the treatment of NLF is one of the most effective and safe options in current aesthetic medicine. Its ability to restore volume, smooth wrinkles, and improve skin quality make it a key tool for facial rejuvenation. The durability of the results, combined with its low complication rate, makes HRA widely recommended for patients seeking a natural and long-lasting aesthetic improvement, making it one of the most popular interventions in modern aesthetic medicine.

## INTRODUCCIÓN

Los surcos nasolabiales (SNL) son pliegues prominentes que se forman desde las alas de la nariz hasta las comisuras de los labios y son considerados uno de los primeros signos visibles del envejecimiento facial. La formación de estos pliegues se asocia principalmente con la pérdida de volumen facial, la disminución de la elasticidad de la piel y el impacto de factores externos como la exposición solar y el envejecimiento cronológico<sup>1,2</sup>. A lo largo de los años, los tejidos faciales pierden colágeno, elastina y ácido hialurónico (AH), lo que contribuye al adelgazamiento de la dermis y la formación de arrugas profundas<sup>3</sup>. Estos surcos no solo afectan la estética, sino que también pueden influir en la percepción de la juventud y de una persona<sup>4</sup>.

La aparición de los SNL se asocia con un proceso de envejecimiento que afecta la estructura interna de la piel. La reducción de la producción de colágeno y elastina resulta en una piel menos flexible y más propensa a la formación de arrugas<sup>4,5</sup>. Además, el desgaste de los tejidos subcutáneos, particularmente en las zonas de las mejillas, contribuye al desplazamiento hacia abajo de la piel, profundizando los pliegues faciales<sup>6,7</sup>. La radiación ultravioleta y el estrés oxidativo son factores adicionales que aceleran este proceso de envejecimiento y afectan la calidad de la dermis<sup>1,2</sup>.

### Ácido hialurónico reticulado como relleno dérmico

En los últimos años, el relleno dérmico con ácido hialurónico reticulado (AHR) ha emergi-

do como uno de los tratamientos más efectivos para combatir los SNL. El AH es una sustancia natural que se encuentra en la piel y en otros tejidos conjuntivos, con la capacidad de atraer agua y restaurar el volumen perdido<sup>6</sup>. Los rellenos dérmicos a base de AHR han sido especialmente populares debido a su efectividad, seguridad y durabilidad en comparación con otros<sup>2,8</sup>.

El AHR se produce mediante un proceso de modificación química que enlaza las moléculas de AH, creando una estructura tridimensional más estable que mejora la durabilidad del producto<sup>3,8</sup>. Esta reticulación aumenta la viscosidad del gel, lo que le permite resistir la disolución enzimática y prolongar su efecto en los tejidos faciales<sup>5</sup>. Los rellenos de AHR son especialmente eficaces para el tratamiento de los SNL profundos debido a su capacidad para restaurar el volumen y suavizar las arrugas<sup>4,6</sup>.

### Mecanismo de acción y eficacia del ácido hialurónico reticulado

El mecanismo de acción del AHR se basa en su capacidad para retener agua en la dermis, lo que hace que brinde un volumen inmediato en la zona a tratar. Además, la inyección de AHR no solo rellena los surcos de manera efectiva, sino que también estimula la producción de colágeno y elastina en la piel, lo que contribuye al rejuvenecimiento facial de forma gradual<sup>7,8</sup>. La integración natural del AH con los tejidos faciales permite que los resultados sean sutiles y naturales, evitando un aspecto artificial<sup>2</sup>.

Los estudios clínicos demuestran que los rellenos de AHR proporcionan resultados perdurables, con una duración del efecto que puede variar entre 6 y 12 meses según el producto utilizado y las características individuales del paciente<sup>3,5</sup>. Esta durabilidad se debe a la resistencia a la degradación enzimática que proporciona la reticulación del gel<sup>8</sup>. Los rellenos de AH también tienen un perfil de baja tasa de complicaciones, siendo las reacciones más comunes leves y temporales, como hematomas o hinchazón en el área tratada<sup>4,7</sup>.

### Seguridad y perfil de los efectos secundarios

El AHR es considerado uno de los tratamientos estéticos más seguros por su alta biocompatibilidad. Según la literatura, las complicaciones graves son raras cuando se utilizan productos aprobados y se realiza la técnica correctamente. En general, los efectos secundarios son transitorios y los pacientes pueden regresar a sus actividades normales poco después del tratamiento<sup>3</sup>. Además, la capacidad del AH de integrarse bien con los tejidos faciales minimiza el riesgo de resultados no deseados, como irregularidades o deformidades<sup>6,8</sup>.

En 2014, en Estados Unidos, se registraron 1,6 millones de prácticas con rellenos de AH, mientras que, en 2016, en el mismo país, se practicaron casi 2,5 millones de intervenciones con rellenos de AH. La mayoría de los tratamientos fue para rejuvenecimiento facial en mujeres de mediana edad. Con estos datos, las complicaciones informadas de los rellenos de AH pueden considerarse excepcionales y leves<sup>9</sup>.

### Revisión del ácido hialurónico

El AH es un polisacárido lineal compuesto por unidades repetidas de disacáridos de ácido D-glucurónico y N-acetil-D-glucosamina, con un peso molecular (PM) aproximado de 2 a 6 x 10<sup>6</sup> Da, aunque se ha encontrado AH de menor PM en sitios inflamatorios y de remodelación tisular. Presenta la misma estructura simple y es químicamente homogéneo en todos los tejidos y en todas las especies, lo cual lo convierte en un polisacárido ideal para su uso en medicina. También es biosintetizado por algunas bacterias. Es un componente universal de la matriz extracelular, de alta compatibilidad biológica, que brinda soporte al funcionamiento de las células y tejidos<sup>10</sup>.

Es un componente importante del tejido extracelular que interviene en el mantenimiento de la correcta estructura y función de los tejidos. Brinda volumen, lubrica y beneficia la integridad, movilidad y proliferación celular; además retiene gran cantidad de agua. Los tejidos en movimiento se lubrican con AH; en este sentido, los procesos que requieren movilidad celular y reorganización tisular se acompañan de altos niveles de AH. Asimismo, contribuye a la embriogénesis, la cicatrización de las heridas y la morfogénesis molecular. Su propiedad más importante es su comportamiento reológico y su alto grado de viscosidad y elasticidad que facilita todas sus funciones<sup>11</sup>.

El AH rodea a las células en la proliferación o migración y durante los procesos inflamatorios. Se sintetiza en la membrana celular de varias de las células y luego es extruido hacia su exterior. Enzimas específicas, como las hialuronidasas, lo degradan<sup>11</sup>.

En estos momentos se emplea AH de origen no animal sintetizado en laboratorio a través de la fermentación bacteriana<sup>12</sup>, lo cual reduce su riesgo antigénico y su capacidad de producir reacciones de hipersensibilidad. Para aumentar su efecto duradero, el AH se puede estabilizar (reticular) enlazando las moléculas juntas<sup>13,14</sup>.

El proceso de reticulación que se produce mediante la adición de un componente reticulante (*butanodiol diglicidil eter*, BDDE) al AH original, lo convierte en un gel más resistente a la hidrólisis enzimática que se produce en los tejidos, incluso le aporta un aumento de sus propiedades reológicas (viscosidad y elasticidad)<sup>12</sup> y una mayor capacidad de elevación, que le confiere a la zona implantada una mayor duración de la corrección en el sitio del implante, como lo describen Cornejo et al.<sup>15</sup>.

### MATERIALES Y MÉTODOS

Se realizó un estudio clínico multicéntrico, prospectivo, de 12 meses de duración, que incluyó a 64 pacientes que asistieron a la Clínica Robles (Buenos Aires, Argentina) y a la Clínica Lipo Cirugía Plástica (San Pablo, Brasil), entre julio de 2023 y julio de 2024.

Se empleó AHR 30 mg/ml (*Cientific Hyaluronic Facial Implant 30®*, Allnmar International Company S.R.L.), jeringa prellenada x 1 ml, estéril por calor húmedo, aguja 27G (Terumo®),

crema anestésica con lidocaína y clorhidrato de lidocaína con epinefrina inyectable, soluciones antisépticas, gasas estériles, guantes de nitrilo, geles fríos, barbijos e hisopos largos.

### **Población estudiada**

Se incluyeron 64 pacientes (48 mujeres y 16 hombres), de entre 35 y 75 años, con SNL de moderados a severos tratados en uno o ambos SNL con *Cientific Hyaluronic Facial Implant 30®* (CH30) para equilibrar la asimetría y lograr una corrección óptima. El volumen máximo aplicado por surco fue de 1 ml. La valoración de la eficacia por parte de los evaluadores incluyó la calificación de la gravedad de los SNL utilizando la *Wrinkle Severity Rating Scale* (WSRS, Tabla 1)<sup>16</sup> y la mejora medida con la *Global Aesthetic Improvement Scale* (GAIS, Tabla 2)<sup>17</sup>.

Se aplicó la cantidad necesaria de AHR inicial (tiempo 0, T0) según la gravedad de los SNL, y se efectuaron las reaplicaciones necesarias al mes y a los 6 meses. Se citó a los pacientes a los 12 meses para evaluar la duración de la corrección.

- Criterios de inclusión: mujeres en edad fértil con prueba de embarazo negativa y anticoncepción oral u otra forma de control de la natalidad médicamente aceptable desde un mes antes y hasta la finalización del estudio; pacientes sin antecedentes de hipersensibilidad a alguno de los componentes del producto o anestésicos a utilizar, con presencia de surcos nasogéneos de moderados a severos (puntuación 2, 3 y 4 de la WSRS), buena salud general y sin antecedentes médicos que pudieran interferir con el tratamiento. Debían contar con disponibilidad para asistir a todas las visitas de seguimiento programadas y estar de acuerdo en no someterse a otros tratamientos antiarrugas en las áreas tratadas durante el estudio.

- Criterios de exclusión: antecedentes de reacciones alérgicas a los componentes del producto u otros materiales de relleno, trastornos de la coagulación o uso de anticoagulantes, embarazo, lactancia o menores de 18 años; pacientes con infecciones agudas o crónicas, con enfermedad cutánea activa, inflamación u otras afecciones relacionadas o con estado general comprometido, con antecedentes de enfermedad autoinmune, susceptibles a desarrollar cicatrices hipertróficas o queloides, o con otros implantes de silicona líquida en la misma zona.

Todos los pacientes firmaron un consentimiento informado.

### **Procedimiento**

Al inicio del estudio los profesionales establecieron la edad de los pacientes y la severidad de sus SNL según la WSRS (Tabla 3). La edad promedio fue de 57 años.

La gravedad de los SNL encontrada fue del 25% “moderada”, 48,4% “severa” y 25,6% “extrema” (Gráfico 1).

Los pacientes con asimetrías en sus SNL fueron 24 y representaron el 37,5% de la población en estudio.

### **Técnica de inyección**

Previo a la implantación del AHR, se desinfectó rigurosamente la zona con solución antiséptica (clorhexidina al 20%) y crema anestésica (lidocaína al 0,5%), y se aplicó anestesia local (clorhidrato de lidocaína con epinefrina) para confort del paciente.

La inyección con *Cientific Hyaluronic Facial Implant 30®* se efectuó con la técnica de retroinyección en forma de hilo o puntiforme a lo largo de cada SNL con aguja 27G (Terumo®) en la dermis media o profunda, evitando las punciones en lesiones o cicatrices. El procedimiento se realiza de la siguiente manera: efectuar una inserción en el punto de inicio del SNL; direccionar la aguja a la profundidad necesaria para lograr el relleno requerido; retirar lentamente, presionando a la vez el embolo de la jeringa para que, a medida que se quita la aguja, quede un lecho de producto en el interior del trayecto, el cual constituirá el relleno necesario para la corrección. Colocar hasta un máximo de 1 ml por cada SNL. Después de la inyección, realizar un suave masaje en la zona para distribuir el relleno uniformemente y evitar acumulaciones. Verificar visualmente la simetría entre ambos pliegues.

Citar a los pacientes para el control y efectuar las reaplicaciones necesarias al mes y a los 6 meses. Realizar la evaluación del estado de la corrección a los 12 meses. Los profesionales deben informar a los pacientes acerca de los cuidados posteriores: evitar la exposición al calor o frío extremo, no masajear el área tratada y reportar cualquier signo de complicaciones.

**Tabla 1: Wrinkle Severity Rating Scale (WSRS).**

Clasificación	Breve descripción	Descripción completa
0	Ausente	Arruga no visible
1	Leve	Arruga visible con ligera profundidad
2	Moderado	Arruga moderadamente profunda
3	Severo	Menos de 2 mm
4	Extremo	De 2 a 4 mm con forma de V cuando se estira

**Tabla 2: Global Aesthetic Improvement Scale (GAIS).**

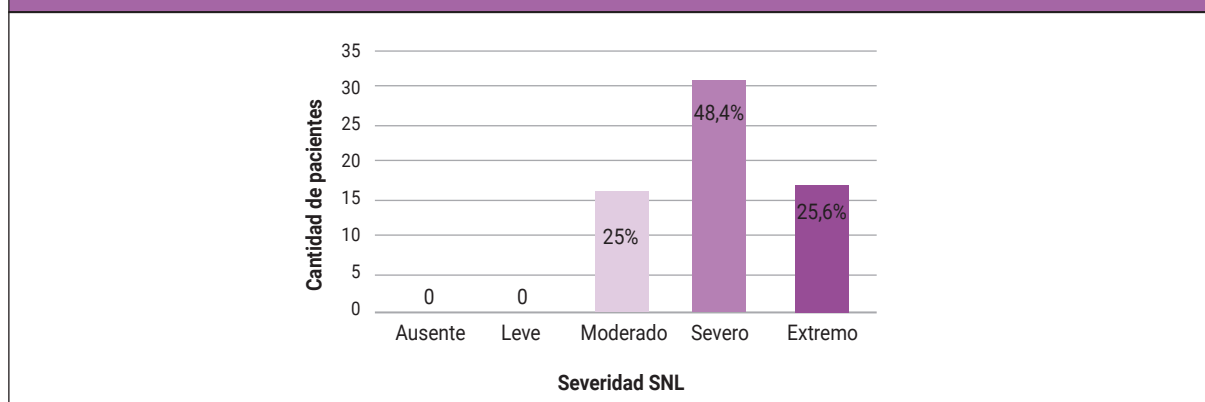
Clasificación	Descripción
Altamente mejorada	Resultado cosmético óptimo
Muy mejorada	Marcada mejora en la apariencia, pero no completamente óptima para este paciente. Un retoque mejoraría ligeramente el resultado
Mejorada	Mejora evidente en la apariencia respecto de la condición inicial, pero se indica un retoque
Sin cambios	Misma apariencia que la condición original
Peor	Apariencia peor que la condición original

**Tabla 3: Edad, sexo y severidad de los surcos nasolabiales.**

N°	Sexo	Edad	Asimetría	WSRS	N°	Sexo	Edad	Asimetría	WSRS
1	F	35	No	2	33	F	59	Sí	3
2	F	38	No	2	34	F	60	No	3
3	F	40	No	3	35	F	60	No	2
4	F	41	No	2	36	M	61	No	3
5	F	43	No	2	37	M	61	Sí	3
6	F	43	No	2	38	F	61	Sí	3
7	F	45	No	3	39	F	62	Sí	3
8	F	45	No	2	40	M	62	No	4
9	F	46	No	2	41	M	63	Sí	4
10	M	47	No	3	42	F	64	Sí	3
11	F	47	No	2	43	F	64	No	3
12	F	48	No	2	44	F	65	No	4
13	F	49	No	3	45	F	65	No	3
14	M	49	No	2	46	M	65	Sí	4
15	F	50	No	2	47	M	66	Sí	3
16	F	50	No	3	48	F	66	Sí	3
17	F	51	No	3	49	F	67	No	3
18	F	52	No	3	50	F	67	No	3
19	F	52	No	4	51	F	67	Sí	4
20	F	53	No	3	52	F	68	No	3
21	M	54	No	3	53	F	68	Sí	4
22	F	55	No	3	54	F	69	Sí	4
23	F	55	No	2	55	F	69	Sí	3
24	F	55	No	3	56	M	69	No	4
25	M	56	No	2	57	F	70	No	4
26	F	56	Sí	3	58	F	70	Sí	3
27	M	57	No	4	59	F	70	Sí	4
28	M	57	No	3	60	M	71	Sí	4
29	F	57	Sí	3	61	F	72	Sí	4
30	F	58	Sí	2	62	M	72	Sí	4
31	F	58	No	2	63	F	73	Sí	4
32	M	59	Sí	3	64	F	74	Sí	4

WSRS: Wrinkle Severity Rating Scale; M: masculino; F: femenino.



**Gráfico 1: Gravedad de los surcos nasolabiales expresada en porcentaje.**

SNL: surcos nasolabiales.

## RESULTADOS

### Efectos adversos

No se registraron efectos adversos de gravedad y los encontrados fueron leves, de remisión espontánea antes de los 7 días (Tabla 4).

El volumen máximo de AHR inyectado inicialmente por cada SNL fue de 1 ml (T0) y el promedio inyectado entre todos los pacientes fue de 1,6 ml.

Los pacientes debieron concurrir a las citas preestablecidas al mes y a los 6 meses para evaluar su mejora y la necesidad de reaplicación para mantener el volumen deseado o corregir asimetrías (se presenta un resumen de los registros en la Tabla 5).

### Reaplicaciones y percepción final

La reaplicación en T1 (1 mes) se caracterizó por administrarse predominantemente en la población de mayor edad para la corrección de asimetrías. El objetivo de las aplicaciones a T6 (6 meses) fue completar el volumen óptimo de las correcciones y verificar la persistencia de cualquier asimetría residual.

En la evaluación a los 12 meses (T12), no se realizaron nuevas aplicaciones. Se llevó a cabo una evaluación de la mejora tanto por parte de los pacientes como de los profesionales mediante la comparación fotográfica utilizando la escala de GAIS. Los resultados de estas evaluaciones se registran en la Tabla 6.

Se comparó la percepción de la mejora de los profesionales con la percepción de los pacientes a los 12 meses según la escala de GAIS (se registró esta comparación en la Tabla 7 y el Gráfico 2).

Al inicio del estudio, los SNL presentaban una gravedad de moderada a extrema, con puntuaciones de 2, 3 y 4 según la escala WSRS. Esto indicó que los SNL eran claramente visibles y profundos, afectando significativamente la apariencia facial de los pacientes. A los 12 meses de iniciado el tratamiento, y luego de las reaplicaciones correspondientes de AHR, se observó una notable mejoría en la gravedad de los SNL. Las puntuaciones se redujeron a 0, 1 y 2, clasificándose ahora como “ausente”, “leve” o “moderada”. Esto sugiere que la intervención no solo logró reducir la profundidad de las arrugas, sino que también mejoró la armonía y la simetría facial de los pacientes de manera significativa (Gráfico 3).

La reducción en la severidad de los SNL fue consistentemente corroborada a través de evaluaciones clínicas y comparaciones fotográficas, indicando una respuesta positiva y sostenida al tratamiento con AH. Estos resultados confirman la eficacia del tratamiento para mejorar la apariencia estética de los pacientes hasta los 12 meses de duración de este estudio.

**Tabla 4: Efectos adversos.**

Efectos adversos		Cantidad de pacientes	Remisión			
			Hasta 24 h	<7 días	7 a 15 días	>15 días
Leves esperables	Dolor posaplicación	21	18	3	0	0
	Hinchazón	8	7	1	0	0
	Prurito	0	0	0	0	0
	Sangrado	3	3	0	0	0
	Hematomas	6	0	6	0	0
	Iritación/enrojecimiento	9	7	2	0	0
	Lesión por punción	1	0	1	0	0
	Hipo/hiperpigmentación	0	0	0	0	0
Nódulos	0	0	0	0	0	
Granulomas	0	0	0	0	0	
Necrosis	0	0	0	0	0	
Infección	0	0	0	0	0	
Erosión	0	0	0	0	0	
Alergia/anafilaxis	0	0	0	0	0	
Otros de gravedad	0	0	0	0	0	

**Tabla 5: Cantidad de pacientes y volúmenes promedio aplicados en cada cita.**

Tiempo	Cantidad de pacientes	Volumen promedio total (ml)
0	64	1,6
1 mes	13	0,7
6 meses	39	1,2

**Tabla 6: Evaluación de la mejora por comparación fotográfica según la escala de GAIS.**

Nº	T0		T12		GAIS		Nº	T0		T12		GAIS	
	Asimetría	WSRS	Asimetría	WSRS	Profesional	Paciente		Asimetría	WSRS	Asimetría	WSRS	Profesional	Paciente
1	No	2	No	0	AM	AM	33	Sí	3	No	1	MM	MM
2	No	2	No	0	AM	MM	34	No	3	No	0	MM	MM
3	No	3	No	0	MM	MM	35	No	2	No	0	MM	MM
4	No	2	No	0	MM	MM	36	No	3	No	1	AM	AM
5	No	2	No	0	MM	MM	37	Sí	3	No	0	MM	MM
6	No	2	No	0	MM	MM	38	Sí	3	No	0	MM	M
7	No	3	No	0	MM	MM	39	Sí	3	No	0	MM	MM
8	No	2	No	0	AM	AM	40	No	4	No	2	M	M
9	No	2	No	0	MM	MM	41	Sí	4	No	1	MM	MM
10	No	3	No	0	MM	MM	42	Sí	3	No	1	M	M
11	No	2	No	0	MM	MM	43	No	3	No	1	MM	MM
12	No	2	No	0	MM	MM	44	No	4	No	2	M	M
13	No	3	No	1	MM	MM	45	No	3	No	1	MM	MM
14	No	2	No	0	MM	M	46	Sí	4	No	2	M	M
15	No	2	No	0	MM	MM	47	Sí	3	No	0	AM	MM
16	No	3	No	1	MM	MM	48	Sí	3	No	0	MM	M
17	No	3	No	0	MM	M	49	No	3	No	1	MM	MM
18	No	3	No	0	MM	MM	50	No	3	No	0	MM	MM
19	No	4	No	1	MM	MM	51	Sí	4	No	1	MM	MM
20	No	3	No	1	MM	MM	52	No	3	No	0	M	M

**Tabla 6: Evaluación de la mejora por comparación fotográfica, según la escala de GAIS.**

Nº	T0		T12		GAIS		Nº	T0		T12		GAIS	
	Asimetría	WSRS	Asimetría	WSRS	Profesional	Paciente		Asimetría	WSRS	Asimetría	WSRS	Profesional	Paciente
21	No	3	No	1	MM	MM	53	Sí	4	No	1	MM	MM
22	No	3	No	0	MM	M	54	Sí	4	No	1	M	M
23	No	2	No	0	AM	AM	55	Sí	3	No	1	MM	MM
24	No	3	No	0	MM	MM	56	No	4	No	1	MM	M
25	No	2	No	0	MM	MM	57	No	4	No	1	MM	M
26	Sí	3	No	0	MM	MM	58	Sí	3	No	1	MM	MM
27	No	4	No	1	MM	MM	59	Sí	4	No	2	M	M
28	No	3	No	1	MM	MM	60	Sí	4	No	2	M	M
29	Sí	3	No	0	MM	M	61	Sí	4	No	2	M	M
30	Sí	2	No	0	MM	MM	62	Sí	4	No	2	M	M
31	No	2	No	0	MM	MM	63	Sí	4	No	2	M	M
32	Sí	3	No	1	MM	MM	64	Sí	4	No	2	M	M

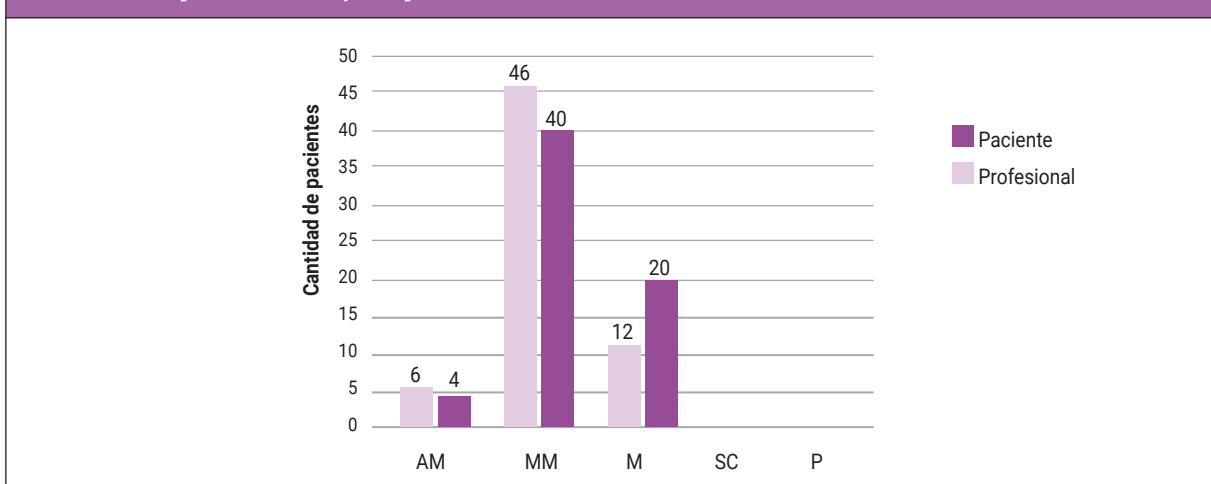
AM: altamente mejorada; MM: muy mejorada; M: mejorada; WSRS: Wrinkle Severity Rating Scale; GAIS: Global Aesthetic Improvement Scale; T0: tiempo al inicio; T12: tiempo a los 12 meses.

**Tabla 7: Percepción de mejora según la escala de GAIS a los 12 meses.**

Estado de los SNL	Percepción de los médicos	Percepción de los pacientes
Altamente mejorada	6	4
Muy mejorada	46	40
Mejorada	12	20
Sin cambios	0	0
Peor	0	0

SNL: surcos nasolabiales; GAIS: Global Aesthetic Improvement Scale.

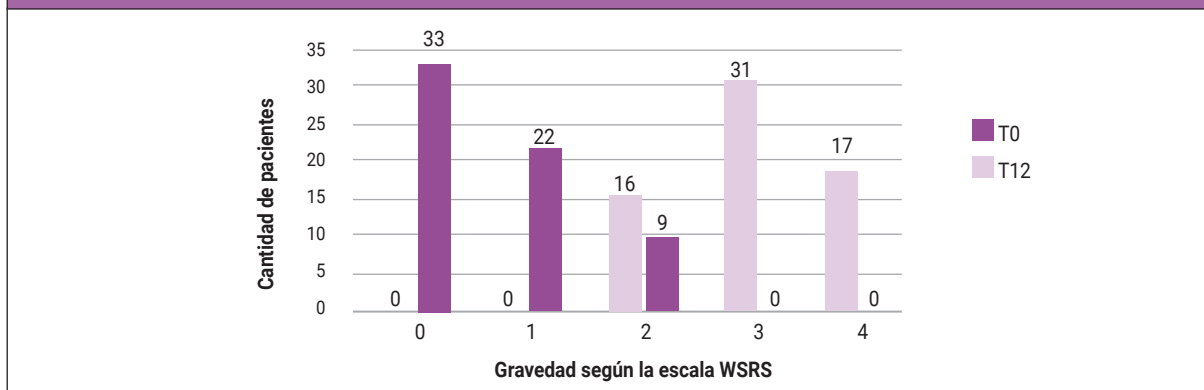
**Gráfico 2: Percepción de las mejoras percibidas a los 12 meses.**



AM: altamente mejorada; MM: muy mejorada; M: mejorada; SC: sin cambios; P: peor.



Gráfico 3: Estados de los surcos nasolabiales al inicio (T0) y a los 12 meses (T12).



WSRS: Wrinkle Severity Rating Scale; T0: tiempo al inicio; T12: tiempo a los 12 meses.

## DISCUSIÓN

### Efectos adversos

Se compararon los efectos adversos (EA) observados con *Cientific Hyaluronic Facial Implant 30®* con los descritos en ensayos clínicos de productos con AHR en el mismo sitio de aplicación.

En los estudios realizados por Sundaram et al. y Abduljabbar et al., después de cada visita de tratamiento, los pacientes comunicaron al profesional tratante la naturaleza, la gravedad y la duración de cualquier EA en el lugar de la inyección. La mayoría de los EA correspondió a respuestas comunes al tratamiento después de la inyección de un relleno dérmico, y ninguno fue un EA clínicamente significativo. No hubo EA graves asociados con el tratamiento, eventos imprevistos relacionados con el dispositivo o de aparición tardía, complicaciones nodulares o eventos de compromiso vascular<sup>18</sup>. Los efectos secundarios más comunes asociados con la inyección de AH son los secundarios a la inyección local que se manifiestan como edema, dolor, eritema, prurito y equimosis. Estos EA son leves y suelen durar menos de una semana<sup>19</sup>.

En el caso del producto en estudio, los efectos secundarios remitieron espontáneamente antes de los 7 días.

La equimosis y el edema se pueden minimizar suspendiendo la ingesta de ácido acetilsalicílico (aspirina), antiinflamatorios no esteroideos (AINEs), suplementos que contengan ginkgo biloba, vitamina E, omega 3, aceite de pescado, ginseng, kava-kava e hipérico al menos una semana antes del procedimiento<sup>19</sup>.

De acuerdo con las instrucciones de uso del producto CH30, se pidió a los pacientes que suspendieran la ingesta de AINEs, aspirina y vitamina C una semana antes del procedimiento. Como resultado de seguir estas indicaciones, solo hubo 6 casos de hematomas leves<sup>20</sup>. Estas observaciones demuestran que, según las evaluaciones de la seguridad, CH30 es seguro y tolerable.

### Satisfacción

En diferentes estudios que analizaron la satisfacción de los pacientes tratados con AHR, las evaluaciones demostraron que el producto proporciona una corrección duradera de los SNL y una satisfacción de hasta 15 meses. La satisfacción también se confirmó por las bajas tasas de retratamientos observados hasta la finalización del estudio<sup>21</sup>.

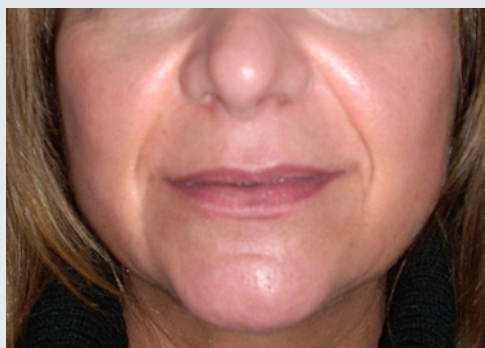En este sentido, en un trabajo de Deyan et al., el volumen medio del AHR (*Juvederm Vollure*) inyectado fue de 1,7 ml para el tratamiento inicial o de retoque combinado y de 0,6 ml para el tratamiento repetido. Las tasas de respuesta de la escala de gravedad de los SNL fueron del 93%, 85% y 59% en los meses 6, 9 y 18 después del tratamiento inicial o de retoque, y aumentaron al 94% un mes después del tratamiento repetido. La mayoría de los pacientes quedó muy satisfecho con el tratamiento en todos los puntos temporales desde el día 3 (75%) hasta el mes 18 (68%) y un mes después del tratamiento repetido (94%)<sup>22</sup>.

Con un seguimiento a 12 meses, los resultados obtenidos con *Cientific Hyaluronic Facial Implant 30®* fueron semejantes a los citados.

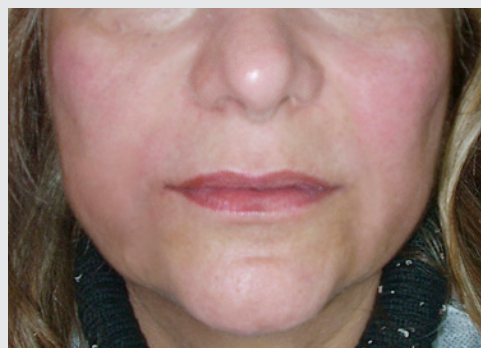Todos los pacientes encontraron su condición mejorada respecto de su estado inicial (el 69% manifestó una percepción como “altamente mejorada” y “muy mejorada”). Asimismo,

como se detalla en el Grafico 2, el 82% de los profesionales percibió la mejora de los SNL de los pacientes como “altamente mejorada” o “muy mejorada”.

Imagen 1: Paciente de 55 años, sin asimetría, grado de severidad de los surcos nasolabiales 3.

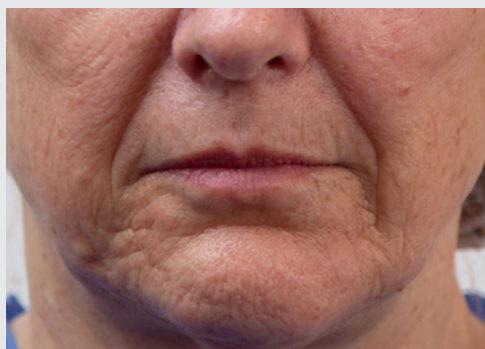

Antes

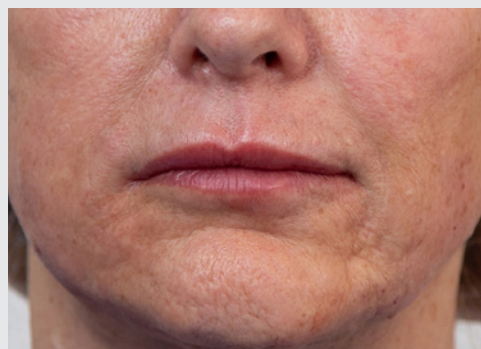

Después

Imagen 2: Paciente de 65 años, sin asimetría, grado de severidad de los surcos nasolabiales 4.



Antes



Después

## CONCLUSIONES

El uso del AHR para el tratamiento de los SNL es una de las opciones más efectivas y seguras en la medicina estética actual. Su capacidad para restaurar el volumen, suavizar las arrugas y mejorar la calidad de la piel lo convierten en una herramienta clave para el rejuvenecimiento facial. La durabilidad de los resultados, combinada con su baja tasa de complicaciones, hace que el AHR sea ampliamente recomendado para los pacientes que buscan una mejora estética natural y de larga duración. En este sentido,

Cientific Hyaluronic Facial Implant 30® demostró ser seguro y efectivo para la corrección de los SNL de moderados a severos, con resultados que duraron 12 meses en el 100% de los casos, con las reaplicaciones necesarias.

No se observaron EA graves relacionados con el tratamiento, lo que destaca la tolerabilidad y seguridad del producto. Estos hallazgos subrayan la eficacia del AHR no solo para la corrección de arrugas, sino también para la mejora general de la apariencia facial al brindar resultados estéticos satisfactorios y duraderos.

## BIBLIOGRAFÍA

- Russell-Goldman E, Murphy GF. The pathobiology of skin aging. New insights into an old dilemma. *Am J Pathol* 2020 Jul;190(7):1356-1369. doi: 10.1016/j.ajpath.2020.03.007.
- Lupo M. Hyaluronic acid fillers in facial rejuvenation. *Seminars in cutaneous medicine and surgery* 2006; 25:122-6. doi: 10.1016/j.sder.2006.06.011.
- Duranti F, Salti G, Bovani B, Calandra M, Rosati ML. Injectable hyaluronic acid gel for soft tissue augmentation. A clinical and histological study. *Dermatol Surg* 1998 Dec;24(12):1317-25. doi: 10.1111/j.1524-4725.1998.tb00007.x.
- Braccini F, Fanian F, García P, et al Comparative clinical study for the efficacy and safety of two different hyaluronic acid-based fillers with Tri-Hyal versus Vycross technology. A long-term prospective randomized clinical trial. *J Cosmet Dermatol* 2023 Feb;22(2):473-485. doi: 10.1111/jocd.15200.
- Peña F. Factores relacionados a la durabilidad del ácido hialurónico reticulado. *Rev Facultad de Medicina de la Universidad de Iberoamérica* 2023;2;13-21. doi 10.54376/rcmui.v2i2.148.
- Wongprasert P, Dreiss CA, Murray G. Evaluating hyaluronic acid dermal fillers. A critique of current characterization methods. *Dermatol Ther* 2022 Jun;35(6):e15453. doi: 10.1111/dth.15453.
- Sánchez-Carpintero D, Ruiz-Rodríguez R. Materiales de relleno: tipos, indicaciones y complicaciones. *Actas Dermosifiliogr* 2010;101(5):381-393.
- Bukhari SNA, Roswandi NL, Waqas M, Habib H, Hussain F, et al. Hyaluronic acid, a promising skin rejuvenating biomedicine. A review of recent updates and pre-clinical and clinical investigations on cosmetic and nutricosmetic effects. *Int J Biol Macromol*. 2018 Dec;120(Pt B):1682-1695. doi: 10.1016/j.ijbiomac.2018.09.188.
- Martínez-Carpio PA, Vega López PM. Materiales de relleno temporales en medicina estética: revisión de la literatura sobre la incidencia de efectos adversos y complicaciones. *Medicina Estética* 2019;59(2):14-19. doi: 10.48158/MedicinaEstetica.059.02
- Cifuentes-Mimoso T, Signes-Soler F. Estudio de efectos adversos tras tratamiento con implantes cutáneos de ácido hialurónico. *Universitat Autònoma de Barcelona*. Disponible en: <https://semcc.com/master/files/Hialuronico%20y%20efectos%20adversos%20-%20Dras.%20Cifuentes%20y%20Signes.pdf>.
- Robles M. Estudio de seguridad y eficacia del ácido hialurónico reticulado en relleno de surcos nasolabiales. doi: 10.47196/0573.
- Bogdan-Allemann I, Baumann L. Hyaluronic acid gel (Juvéderm) preparations in the treatment of facial wrinkles and folds. *Clin Interv Aging* 2008;3(4):629-34. Doi: 10.2147/cia.s3118.
- Jordan DR. Delayed inflammatory reaction to hyaluronic acid (Restylane). *Ophthalmic Plast Reconstr Surg* 2005 Sep;21(5):401-2. doi: 10.1097/01.iop.0000173194.18050.b8.
- NASHATM. The monograpf. Disponible en: <https://es.scribd.com/document/507252742/Monograph-of-NASHA>.
- Cornejo P, Alcolea JM, Trelles MA. Perspectivas en el uso de materiales de relleno inyectables para tejidos blandos, desde nuestra experiencia. 1º parte. *Cir Plast Iberolatinoam* 2011;37(4):393-402. doi: 10.4321/S0376-78922011000400013.
- Day D, Littler C, Swift R, Gottlieb S. The Wrinkle Severity Scale. *American Journal of Clinical Dermatology* 2004;5:49-52. doi: 10.2165/00128071-200405010-00007.
- Dibernardo G, DiBernardo B. Prediction of treatment outcomes for neck rejuvenation Utilizing a unique classification system of treatment approach using a 1440-nm side-firing laser. *Aesthetic Surgery Journal* 2018;38:S43-S51. doi: 10.1093/asj/sjy066.
- Sundaram H, Shamban A, Schlessinger J, Kaufman-Janette J, Joseph JH, Lupin M, Draelos Z, Carey W, Smith S, Eaton L. Efficacy and safety of a new resilient hyaluronic acid filler in the correction of moderate-to-severe dynamic perioral rhytides. A 52-week prospective, multicenter, controlled, randomized, evaluator-blinded study. *Dermatol Surg*. 2022 Jan 1;48(1):87-93. doi: 10.1097/DSS.0000000000003238.
- Abduljabbar MH, Basendwh MA. Complications of hyaluronic acid fillers and their managements. *Journal of Dermatology & Dermatologic Surgery* 2016;20(2). doi: 10.1016/j.jdds.2016.01.001.
- Instrucciones de uso del producto Cientific Hyaluronic Facial Implant 30. Disponible en: <https://es.scribd.com/document/265233528/Cientific-Hyaluronic-Facial-Implant-30y18>.
- Kaufman-Janette J, Taylor SC, Cox SE, Weinkle SH, Smith S, Kinney BM. Efficacy and safety of a new resilient hyaluronic acid dermal filler, in the correction of moderate-to-severe nasolabial folds. A 64-week, prospective, multicenter, controlled, randomized, double-blind and within-subject study. *J Cosmet Dermatol* 2019 Oct;18(5):1244-1253. doi: 10.1111/jocd.13100.
- Dayan S, Maas CS, Grimes PE, Beer K, Monheit G, Snow S, Murphy DK, Lin V. Safety and effectiveness of VYC-17.5L for long-term correction of nasolabial folds. *Aesthet Surg J* 2020 Jun 15;40(7):767-777. doi: 10.1093/asj/sjz200.